Aus der chirurg. Abteilung des Standortlazarettes München
(Leitender Arzt: Oberstabsarzt Professor Dr. Wachsmuth)

Zur Diagnostik und Therapie der Aneurysmen der unteren Extremität nach Schußverletzungen

Inaugural-Dissertation

zur

Erlangung der Doktorwürde in der gesamten Medizin

verfaßt und einer

Hohen medizinischen Fakultät der Bayerischen Ludwig-Maximilians-Universität zu München

vorgelegt von

Alexander Hullard-Pulstinger
aus Kleinblittersdorf (Saar)

München 1940
Universitäts-Buchdruckerei von Dr. C. Wolf & Sohn

Aus der chirurg. Abteilung des Standortlazarettes München
(Leitender Arzt: Oberstabsarzt Professor Dr. Wachsmuth)

Zur Diagnostik und Therapie der Aneurysmen der unteren Extremität nach Schußverletzungen

Inaugural-Dissertation

zur

Erlangung der Doktorwürde in der gesamten Medizin

verfaßt und einer

Hohen medizinischen Fakultät der Bayerischen
Ludwig-Maximilians-Universität zu München

vorgelegt von

Alexander Hullard-Pulstinger
aus Kleinblittersdorf (Saar)

München 1940
Universitäts-Buchdruckerei von Dr. C. Wolf & Sohn

Gedruckt mit Genehmigung der Medizinischen Fakultät
der Bayer. Ludwig-Maximilians-Universität zu München

Referent:
Prof. Dr. *Wachsmuth*

Tag der mündlichen Prüfung:
3. 4., 5. 4., 8. 4. 1940

R. UNIV.
BIBLIOTHEEK
LEIDEN

Meinen Eltern!

Digitized by the Internet Archive
in 2026

https://archive.org/details/IA41548306_0123

Es ist eine Tatsache, daß seit der Einführung des Spitzgeschosses die Aneurysmabildung im Anschluß an Gefäßverletzungen stark zugenommen hat. Ein Vergleich zwischen dem Krieg 1870/71 und dem Weltkrieg zeigt dies sehr deutlich. 44 Aneurysmen entstanden im Krieg 1870/71. Diese Zahl ist von einzelnen Gefäßchirurgen des Weltkrieges um das Mehrfache überschritten worden. *Tietze* sagt: „Die rasante moderne Gewehrkugel durchdringt die Gewebe wie eine mit enormer Kraft und Schnelligkeit geführte spitze schmale Klinge. Ein Ausweichen der Gefäße ist nur in bestimmtem Maße dabei möglich."

Andererseits kann der enge Schußkanal, wie er durch eine kalibergroße „Gewehrkugel" oder durch ein Pistolengeschoß erzeugt wird, leicht durch kulissenartige Verschiebung der über der Gefäßverletzung liegenden Muskelmassen verschlossen werden. Ganz besonders soll sich nach *Niessen* die straffe Fascie von Oberschenkel und Wade zu diesem Abschluß eignen. Es findet also das aus dem verletzten Gefäß austretende Blut keinen Ausweg durch den Schußkanal mehr und wühlt sich daher in den angrenzenden Geweben ein Bett, bis Blutdruck, der bei gleichzeitiger reflektorischer Gefäßzusammenziehung nachläßt und Gewebswiderstand sich ausgleichen. Die reflektorische Zusammenziehung der Gefäßmuskulatur begünstigt die Bildung eines Thrombus und das Einrollen der Gefäßintima an der Verletzungsstelle. Es kann durch Einrollung und Thrombosierung ein völliger Verschluß der Verletzung erreicht werden. Dann haben wir einen Zustand vor uns, bei dem ein Bluterguß in das angrenzende Gewebe mit einem verschlossenen, verletzten Gefäß in Verbindung steht. In seltenen Fällen kann nun eine endgültige Heilung eintreten, indem die verschlossene Verletzungsstelle vernarbt und der Bluterguß im Laufe der Zeit resorbiert wird.

Die Regel ist aber die, daß das Gefäßloch nicht spontan verheilt, sondern aus verschiedenen Ursachen löst sich der Verschluß wieder und es kommt zur Nachblutung. Im Schrifttum werden die Ursachen für das Auftreten der Nachblutung sehr verschieden angegeben. Bei infizierten Gefäßverletzungen nimmt *Rost* den Zerfall des Thrombus durch proteolytische Fermente des Eiters als sehr wahrscheinlich an und eine dadurch bewirkte Lösung des Gefäßverschlusses. In dieser Hinsicht sind wegen Eiterung Verletzungen mit Fremdkörpern in der Wunde als besonders gefährdet anzusehen. *Hahn* macht die Hebung

der Herzkraft und das Ansteigen des Blutdruckes für die Nachblutung mit verantwortlich. Natürlich kann es auch durch eine sekundäre Gefäßverletzung, wie zum Beispiel durch Anspießung des Gefäßes durch einen Knochensplitter zur Nachblutung kommen.

Durch die Nachblutung ist nun ein Zustand entstanden, in dem eine verletzte Arterie mit einem blutgefüllten Hohlraum in Verbindung steht. Doch kann dieser Zustand auch schon von Anfang an bestehen, wenn es überhaupt zu keinem Verschluß der Gefäßwunde gekommen ist. Wir haben also ein Hämatom vor uns. Das Hämatom wird allerdings umgewandelt, es wird derber, es bilden sich dicke, klumpige konzentrische Schalen, die sich immer weiter organisieren und — es ist das allerdings noch umstritten — sich unter Beteiligung des Nachbargewebes so umwandeln, daß schließlich dem verletzten Gefäß ein von einer bindegewebigen Membran umhüllter und abgeschlossener Blutsack aufsitzt. Das Stadium des Hämatoms ist in das des ausgebildeten Aneurysmas übergegangen. Man kann also das Hämatom als eine Vorstufe des Aneurysmas ansehen. Ob Hämatom oder Aneurysma ist im Wesentlichen von der Dicke der Sackwand abhängig. Ein Unterscheidungsmerkmal, welches sehr individuell ausgelegt werden kann. *Billroth* versteht unter dem Begriff Aneurysma alle mit Blut erfüllten Hohlräume, die mit einer Arterie in Verbindung stehen.

Die Annahme, daß die Wand des typisch sackförmigen Aneurysmas veränderte Arterienwand sei, führte dazu, sie als wahre Aneurysmen von solchen zu unterscheiden, bei denen die Wandung des Sackes aus peri-paraarteriellem Bindegewebe sich bildet. Ein Unterschied zwischen wahren und falschen Aneurysmen dürfte in dieser Hinsicht nicht mehr gerechtfertigt sein, zumal seit den Untersuchungen von *Benda* es sehr fraglich geworden ist, ob die Wand der sogenannten wahren oder echten Aneurysmen als aus Gefäßwandbestandteilen zusammengesetzt angesehen werden kann — andererseits sind die aus Gefäßverletzungen hervorgehenden Bildungen insofern auch wirkliche Aneurysmen als ihnen das Kriterium eines mit einer Schlagader in Verbindung stehenden Hohlraumes zukommt.

Um den Streit, ob falsches oder echtes Aneurysma, zu beenden, spricht *Dietrich* Tübingen von Dehnungs- und Rupturaneurysmen.

Das Dehnungsaneurysma entsteht nach ihm durch ein Mißverhältnis von Blutdruck und Widerstand der Wand an umschriebener Stelle, das Rupturaneurysma infolge Wandverletzung oder Durchbrechen der Wand. Bei Schußverletzungen haben wir es in der übergroßen Zahl der Fälle mit dem Rupturaneurysma zu tun.

Das Aneurysma dissecans ist nach *Dietrich* nur eine besondere Form des Rupturaneurysmas. Es entsteht durch Einreißen der inneren

Wandschichten des Gefäßrohres, meist der Intima und Media, und Einwühlen des Blutes zwischen Media und Adventitia. In der Kriegschirurgie ist es selten und wenn es entsteht, so ist es auf eine Fernwirkung, meist Druck des Geschosses auf die Nachbarschaft zurückzuführen.

Eine Ruptur der Venen- und Arterienwand hat man bei den arterio-venösen Aneurysmen vor sich. Bei gleichzeitiger Verletzung von Arterie und Vene kann es entweder zu einem Bluterguß in die Umgebung der Gefäße kommen, oder aber es legen sich die einander gegenüberliegenden Gefäßwände von Vene und Arterie aneinander und verkleben, wie *Küttner* darlegte. In dem ersten Falle entsteht das Aneurysma varicosum, im letzteren die Fistula arterio-venosa. Der arterielle Blutdruck kann in beiden Fällen zu einer Ausdehnung der Gefäße führen (Varix aneurysmaticus). Die Ausdehnung findet sich an der Anprallstelle des Pulsstoßes.

Nach dieser kurzen Darlegung des Begriffes „Aneurysma", der einzelnen Erscheinungsformen und der Entstehung möchte ich mich nun der Frage der Diagnose des Aneurysmas zuwenden. Tritt nach einer Gefäßverletzung eine mehr oder weniger starke, pulsierende Schwellung auf und nimmt man die charakteristischen Geräusche wahr, welche beim einfachen arteriellen Aneurysma ein intermittierendes, nur in der Systole vorhandenes, beim arterio-venösen ein remittierendes, in der Systole verstärktes, aber in der Diastole nicht völlig verschwindendes Sausen hören lassen, so dürfte die Diagnose „Aneurysma" nicht schwer sein. Bei Fällen mit diesem charakteristischen Sausen kam es also nach dem oben Gesagten zum Abschluß des Schußkanales durch kulissenartige Verschiebung, aber nicht zum Verkleben der Verletzungsstelle. Die Arterie ist in dauernder offener Verbindung mit der von dem ausströmenden Blut in die Muskelschichten gewühlten Höhle.

Schwierig wird die Diagnose beim Fehlen der charakteristischen Symptome. So berichtet *Franz,* daß es eine Erfahrung des Weltkrieges sei, daß bei kalibergroßen Gewehrschußwunden die Aneurysmen nur in 93% der Fälle erkannt wurden. *Von Frisch* und *Bornhaupt* beobachteten, daß öfter bei Gefäßverletzungen keinerlei Erscheinungen auftraten, die auf ein Aneurysma hindeuteten. Erst im Laufe der Zeit traten für Aneurysma charakteristische Syptome auf. Aendert sich im Laufe von Tagen plötzlich der Zustand des Verletzten, d. h. tritt im Lauf von Stunden eine Zunahme der bestehenden Schwellung ein, so darf man schon mit einiger Sicherheit an eine offene Verbindung von Gefäß und Bluthöhle denken, also an ein Aneurysma.

Am 28. 10. 38 wurde durch Unvorsichtigkeit eines Kameraden ein

Oberjäger in den rechten Oberschenkel geschossen. Einschuß im oberen Drittel auf der Oberschenkelinnenseite. Ausschuß etwas tiefer auf der Außenseite des Oberschenkels unterhalb des Femurverlaufes. Durch Druckverband kam die Blutung aus der Ausschußwunde zum Stehen.

Nach zwölf Tagen traten im Oberschenkel schlagartige Schmerzen auf und die bis dahin geringe Anschwellung zeigte etwas unterhalb der Ausschußöffnung (nahe auf der Unterseite des Beines) eine handtellergroße, ziemlich rasch sich entwickelnde Geschwulst.

Da weder Pulsation noch Geräusche wahrnehmbar sind, wird das in Wirklichkeit entstandene Aneurysma für einen Bluterguß gehalten. *Küttner* nennt diese Aneurysmen „stille Hämatome". Nach seinen Beobachtungen soll bei Gefäßverletzungen von Seitenästen größerer Arterien jegliches Geräusch des öfteren fehlen, besonders wenn sie in starker Muskulatur liegen, wie es zum Beispiel am Oberschenkel der Fall ist. Aber auch bei Läsionen großer Gefäße kann Geräusch und Pulsation fehlen, wenn es durch die starken Nachblutungen zu einer enormen Spannung der Blutgeschwulst gekommen ist, in der sich der Pulsstoß nicht durchzusetzen vermag. Es ist also zu ersehen, daß bei fehlenden Geräuschen und Pulsation ein Aneurysma bestehen kann.

Aber ebenso muß bei vorhandenem Geräusch nicht mit aller Sicherheit ein Aneurysma vorliegen.

Haberer berichtet von drei Fällen, wo im Bereich großer Gefäße ein fühl- und hörbares Gefäßschwirren auftrat. In den Fällen lag das punctum maximum des Geräusches gerade dort, wo man die Gefäßverletzung nach dem Schußverlauf annehmen sollte. Ebenso waren die Begleitsymptome, auf welche ich noch eingehen werde, wie bei Aneurysmen vorhanden. Bei der Operation waren Narbenstränge, welche die Gefäße beeinträchtigen, als Ursache erkannt worden. *Küttner* beobachtete einen Fall, bei welchem das Geräusch durch starke Schlängelung der Arterie bedingt gewesen sein soll. Es fragt sich, ob in diesem Falle nicht ein Rankenaneurysma (A. cirsoides) vorlag? Das heißt die Form eines echten Dehnungsaneurysmas.

Was ist nun als die Ursache für das Auftreten der Gefäßgeräusche anzusehen? Aus einer Arbeit von *Israel,* eines Schülers von *Bier,* sind im wesentlichen zwei Faktoren für die Entstehung von Gefäßgeräuschen heranzuziehen:

1. die Geschwindigkeit der Strömung,
2. Lichtungsveränderungen im Strombett.

Durch diese beiden Faktoren dürften sich auch alle Gefäßgeräusche erklären lassen. So erzeugen bei genügender Strömungsgeschwindigkeit

narbige Verziehungen, Einschnürungen, Erweiterungen, Schlängelungen, Thromben, teilweise Verödungen Gefäßgeräusche.

Sieht man dem Dahinfluten eines Wasserlaufes zu, so wird man beobachten, wie in den Uferausbuchtungen das Wasser bergwärts strömt. An Stellen mit größerer Strömungsgeschwindigkeit kommt es in den Buchten zur Wirbelbildung. Wirbelbildung und umgekehrte Strömungsrichtung führen natürlich zu Geräuschen.

Fehlt bei einer Gefäßverletzung der Puls, an der unteren Extremität also der Fußpuls, so wird meist automatisch die Verletzung eines großen Gefäßes angenommen. *Jehn* berichtet jedoch in „Ein Beitrag zur Kasuistik der Gefäßverletzungen" von zwei Fällen, bei denen es sich bei fehlendem Fußpuls nur um eine Verletzung handelte, die einen stricknadeldicken Muskelast am Oberschenkel betraf. Druckwirkung der Blutgeschwulst auf die Femoralis war die Ursache für das Ausbleiben des peripheren Pulses. Es ist also daraus zu ersehen, daß aus dem fehlenden Fußpuls nicht auf die Größe und Art des verletzten Gefäßes geschlossen werden kann. Doch kann auch bei fühlbarem Fußpuls die Verletzung eines Gefäßes bestehen. In der Literatur sind Fälle beschrieben, wo neben vorhandenem Fußpuls die Verletzung der Femoralis bestand. In diesen Fällen war das Aneurysma so in den Lauf des Gefäßes eingeschaltet, daß durch es hindurch die Pulswelle ruhig weiter lief. Zusammenfassend ist festzustellen, daß dem Fehlen des Pulses Bedeutung beizumessen ist und daß das Vorhandensein nicht gegen eine Gefäßverletzung sprechen muß.

Neben Geräuschen, Pulsation, peripherem Puls haben wir aber noch die Begleitsymptome, wie sie bei Gefäßverletzungen aufzutreten pflegen. *Haberer* nennt als wichtiges Symptom, dem große Bedeutung beizumessen ist, das plötzliche Auftreten oder Größerwerden einer Schwellung. Auch in unserem Fall trat die Schwellung plötzlich auf und von einem Fußpuls war auch nichts zu fühlen. Aber Reiz- wie Lähmungserscheinungen von Nerven- und Kontrakturstellungen, die einer anderweitigen Erklärung entbehren, sollen an Aneurysma denken lassen. Die außerordentlichen Schmerzen, welche wohl durch Druck der Nerven zustande kommen, erwähnt *Bonin*. Nimmt ein „Bluterguß" trotz mehrtägiger konservativer Behandlung nicht ab und nehmen die Schmerzen dagegen immer mehr zu, so ist schon mit etwas Wahrscheinlichkeit die Diagnose Aneurysma zu stellen. *Hahn* macht auf die Zirkulationsstörungen aufmerksam: Verstärkte Venenzeichnung und ödematöse Schwellung; doch soll ein subkutaner Bluterguß zu den Seltenheiten gehören. *Stich* nennt noch als Begleitsymptom die Bewegungsbehinderung. Abnahme der Muskelkraft und das Gefühl der Schwere in der Extremität. Wir sehen also,

daß wenn man die Begleitsymptome richtig beachtet und auch im Zusammenhang mit der Verletzung richtig zu deuten versteht, eine Diagnose „Aneurysma“ gesichert werden kann. In unserem Fall waren es gerade die Begleiterscheinungen, die die Diagnose sicherten.

Temperatursteigungen dürfen nicht vor der Diagnose „Aneurysma“ zurückhalten, da die Temperatur durch Resorptionsvorgänge bedingt sein kann.

Die Verwechslung von Abszeß und Aneurysma ist nach Ansicht von *Küttner* und anderen bei genauer Prüfung durchaus vermeidbar:

1. Sind die Entzündungserscheinungen bei Aneurysmen viel geringer, als bei einem Eiterherd von gleicher Größe; auch entspricht meist die äußere Form nicht der eines Abszesses.

2. Sitzt die Schwellung bei Aneurysmen immer in der Gegend größerer Gefäßstämme.

Theoretisch können infizierte Aneurysmen die äußeren Erscheinungen eines Abszesses machen. Doch tritt aber meist zur völligen Klärung in drastischer Weise die Nachblutung ein. Mit der Nachblutung ist naturgemäß ein Größerwerden der Schwellung verbunden und hierin zeigt sich ein „Begleitsymptom“. Im übrigen kann es keinen Schaden anrichten, wenn man wirklich einmal an einen Abszeß mit den Vorbereitungen herangeht, wie sie zur Aneurysmaoperation nötig sind. Nach *Haberer*'s Ansicht soll sich die Nachblutung durch plötzlichen, ohne erkennbaren Grund auftretenden Wundschmerz und leichtes Fieber ankünden. Ist die Nachblutung aber einmal aufgetreten, so soll sie sich mit unfehlbarer Sicherheit wiederholen. Bei dem Oberjäger wiederholten sich, nachdem die erste Blutung aufgetreten war, die Nachblutungen in unregelmäßigen Zeitabständen. Der Umfang des Oberschenkels betrug als operiert wurde 69 cm, während der des gesunden Beines 46 cm maß. So war durch die Nachblutungen die Gefahr einer spontanen Perforation sehr groß geworden. Eine verstärkte Venenzeichnung und ein deutlicher Temperaturunterschied gegenüber dem gesunden Bein war auch vorhanden.

Bier nimmt bei jeder Nachblutung die Verletzung eines größeren Gefäßes an und stellt zur Beseitigung und damit zur Heilung die Forderung des operativen Eingriffes auf.

Ueber den Zeitpunkt des Eingriffes ist früher sehr gestritten worden. Mit *Franz* nimmt jetzt die Mehrzahl der Autoren die Zeit von der 3.—5. Woche nach der Verletzung als die günstigste an. In dieser Zeit soll die Entwicklung des Kollateralkreislaufes ihren Höhepunkt erreicht haben.

Wird ein Gefäß abgesperrt, so ist ein sofortiger Ausgleich abhängig

1. von dem Vorhandensein genügender Verbindungen (Kollateralen) des abgesperrten Stromgebietes,

2. von der Erweiterungsfähigkeit dieser Verbindungen. Die Erweiterung ist eine reflektorische, nicht allein, wie man früher glaubte, eine rein mechanische durch den größeren Druckunterschied der vor-

Aufnahme des Oberschenkels kurz vor der Operation.

geschalteten Arterien und des blutleeren Bezirkes hervorgerufen. Der Ausgleich genügt, wenn zunächst der Blutzufluß zur Aufrechterhaltung des Stoffwechsels eben ausreicht. Funktionelle Anpassung der Gefäße verbessert mit der Zeit den Kreislauf immer mehr und führt zum endgültigen Kollateralkreislauf. Hierbei erfahren die Arterien eine Erweiterung der Lichtung und Verstärkung der Wand, bis sie allen Anforderungen genügen. Eine kleine Nachbararterie wird zum dicken Stamm, oder zahlreiche vorher unbedeutende Aeste entwickeln sich bis zu dem Gesamtquerschnitt des unterbrochenen Gefäßes,

wie *Thoma* im Tierversuch zeigen konnte. Wenn aus irgendeinem Grund die Entwicklung eines Kollateralkreislaufes ausbleibt, so ist das blutleere Gewebe dem Untergang, der Nekrose verfallen.

In der Mehrzahl der Fälle zwingt uns das Aneurysma oft zum Eingriff zu einem anderen Zeitpunkt. *Lexer* spricht von einem Stadium der Notoperation. Vier Punkte sollen nach ihm ein Eingreifen zu einem anderen Zeitpunkt für erforderlich machen:

1. Die Nachblutung, und die damit verbundene Perforationsgefahr.
2. Die unerträglichen Schmerzen.
3. Die Vereiterung des Aneurysmas.
4. Die Schädigung der Nerven infolge Vergrößerung des Hämatoms.

Ist mit großer Sicherheit ein infiziertes Aneurysma vorhanden und sind keine Komplikationen aufgetreten, so wird man über den Zeitpunkt 3—5 Wochen hinaus, abwarten. *Küttner* warnt besonders bei Steckschuß vor einer frühzeitigen Operation. In unserem Fall war ein Stadium der Notoperation gekommen, d. h. es bestand eine unmittelbare Perforationsgefahr.

Welche Mittel sind dem Chirurgen zur Beseitigung eines Aneurysmas in die Hand gegeben?

Die Kompression, die Unterbindung, die Naht, die Venentransplantation und die sogenannten Ersatzoperationen. Von größter Bedeutung in der Behandlung des Aneurysmas sind aber vor allem die Naht und die Unterbindung.

Als einzige konservative Maßnahme ist die Kompressionsbehandlung zu nennen. Wirkliche Heilungen durch Kompression sind selten berichtet und wenn wirklich eine Verkleinerung von Aneurysmen beobachtet wird, so muß man sich fragen, wie weit das Gewebe mit seinen aufsaugenden Kräften beteiligt ist.

Heute ist der Streit ob: Naht oder Unterbindung: entschieden. Wir haben heute die Aufgabe, bei der Behandlung von Aneurysmen für beide Methoden die richtige Indikationsbreite herauszufinden.

Nach *Haberer* besteht eine Indikation zur Unterbindung:

1. Bei kleinen Arterien,
2. bei größeren Aesten eines Hauptgefäßes, z. B. Aeste der Profunda femoris,
3. bei jedweder Arterie bei schwerer Infektion,
4. bei sonst möglicher Gefäßnaht, wenn es sich bereits um einen sehr Schwerkranken handelt.

Zur Frage der Venentransplantation nimmt *Lexer* in der Deutschen Zeitschrift für Chirurgie, Band 130 selbst Stellung. „Bei Gefäßtransplantation muß unbedingt gefordert werden, daß in der Wunde ge-

sundes Gewebe in unmittelbare Berührung mit dem eingepflanzten Gefäßstück gebracht zu werden vermag. Es muß ein primär vollständiger Verschluß der Wunde erfolgen können. Gefäßtransplantationen sind eine seltene Operation."

Bei den Ersatzoperationen kann man sich kurz fassen. Sie zielen alle auf eine Wandverstärkung des Sackes ab. In seltenen Fällen können sie noch eine gewisse Berechtigung als Voroperation haben.

Entschließt man sich zur Operation, so tritt die Frage heran, ob mit oder ohne Blutleere zu operieren ist.

Wo man die Blutleere anwenden kann, ist in ihr eine große Wohltat zu sehen, wie *Küttner* sich ausdrückt. An der unteren Extremität dürfte dies in der übergroßen Mehrzahl der Fälle zutreffen.

Von anderer Seite *(Haberer)* wird die Blutleere abgelehnt, da die lange Anämisierung während der zumeist sehr langwierigen Operation den Zirkulationsverhältnissen nach ausgeführter Gefäßnaht zuwiderlaufen kann. Ebenso soll in der Anämisierung die Gefahr liegen, daß mehrfache Gefäßverletzungen übersehen werden. *Bier* hingegen behauptet, daß auch bei der angewendeten Blutleere ein Uebersehen mehrfacher Gefäßverletzungen ausgeschlossen ist, weil bei der Operation noch reichlich Blut im Glied ist, umsomehr, als meist eine venöse Stauung besteht, die durch stärkere Venenzeichnung hervortritt. Das überschüssige Blut strömt also trotz der Blutleere aus der kleinsten Gefäßwunde. Sollte aber einmal keine Stauung bestehen, so läßt sich bei Druck auf das Glied noch Blut auspressen. Bei der Entscheidung, ob Naht oder Ligatur oder zur Prüfung der später noch zu beschreibenden Kollaterialzeichen und bei der endgültigen Blutstillung der Wunde ist die Blutleere zu lösen. Doch soll die Lösung der Blutleere immer so erfolgen, daß sie wieder zugezogen werden kann.

Nun bleibt die Entscheidung: welche Operationsmethode. Zwei Methoden stehen nach dem oben Gesagten zur Verfügung. Bei der unteren Extremität wird man die Naht anstreben, bei Verletzungen der Femoralis, der Profunda femoris und der Poplitea. Sollten bei einer Unterschenkelverletzung die A. tibialis posterior und anterior verletzt sein, dann ist auch in diesem Falle die Naht der tibialis posterior anzustreben.

Diagnostisch können an der unteren Extremität die größten Schwierigkeiten machen, die Aneurysmen, welche von den Glutäalgefäßen (glutaea superior oder inferior) ausgehen. *Küttner* bezeichnet Verletzungen dieser Gefäße als höchst lebensgefährlich, weil bei ihnen der Blutstrom sich nicht gegen die kräftigen Muskelmassen ergießt — es kommt also zu keiner Schwellung — sondern weil das Blut durch den starken Widerstand der Muskeln dem Gefäßverlauf folgend

einen Ausweg in das kleine Becken findet. Es kann somit zum Verblutungstod kommen, ohne daß irgend welche äußerliche Symptome einer Gefäßverletzung in Erscheinung treten. Will man diese Aneurysmen angehen, so kann man wegen der schlecht zu erreichenden Blutleere gezwungen sein, die iliaca interna (hypogastrica) zu unterbinden, wie *Tietze* im 32. Band der „Neuen deutschen Chirurgie" berichtet.

Bei der Aneurysma-Operation in Blutleere geht man in die Blutgeschwulst ein, räumt sie aus. Hier ist auf die Form und Art der Höhle zu achten. Durch anatomische Verhältnisse bedingt können mehrkammerige, unregelmäßige Höhlen zustande kommen.

Unser Fall bot bei der Operation folgendes Bild: Nach Durchtrennung der Fascie zeigte sich der stark angespannte und verbreiterte M. sartorius, welcher zur Seite geschoben wurde. Darauf erfolgte die Freipräparation des Aneurysmasackes, der die Zwischenräume zwischen Adduktoren und Extensoren auseinandergedrängt hatte. Bei der Präparation brach die Einschußnarbe spontan auf. Es entstand ein bleistiftdickes Loch, aus welchem sich Blutgerinsel entleerten. Das Loch wurde nach oben und unten durch Scherenschnitte erweitert. Dicke Klumpen geronnenen Blutes wurden aus der Höhle ausgeräumt. Es zeigte sich, daß auf dem Grund der Höhle die Blutkoagula leicht infiziert sind. Ebenso wurden einzelne nekrotische Muskelsequester entfernt. Eine Verletzung der Vene wie auch der Arterie ließ sich nicht feststellen. Die Profunda femoris, welche freipräpariert wurde, zeigte ebenfalls nichts von einer Verletzung und doch mußte eine Gefäßverletzung vorliegen.

Es wurde versucht, von der Höhle aus an das verletzte Gefäß zu gelangen. Unter dem Knochen vorbei, fand sich der Eingang in eine zweite Höhle, welche zwischen den Extensoren und Flexoren lag. Von oben her arbeitete sich der Operateur durch die Muskelgruppen hindurch in diese zweite Höhle. Sie war mit dunklem flüssigem Blut und mit Blutgerinsel angefüllt. Auch sie wurde vollständig ausgeräumt. Hier zeigte sich nun, daß ein Gefäß, die „Arteria perforans I", vollständig durchtrennt ist. Die Stümpfe lagen etwa 1,5—2 cm auseinander. Die Lumen waren offen und langsam sickerte Blut heraus. Beide Gefäßenden wurden doppelt unterbunden. Dann wurde die Blutleere geöffnet; es blutete nicht aus den unterbundenen Gefäßstümpfen, wohl aber aus einem kleinen Seitenast der Vena femoralis, welcher durch seitliche Längsnaht verschlossen wurde.

Küttner fand am Oberschenkel häufig, daß eine innere, zwischen den Extensoren und Adduktoren gelegene Höhle mit einer äußeren, um den Knochen herum, zwischen Extensoren und Flexoren gelegenen

communiciert. Man muß also beim Ausräumen darauf achten, daß man auch wirklich in sämtliche Buchten und Höhlen hineingelangt.

Nun erst tritt bei jedem Fall die Art der Verletzung in ihr Recht. Sind es Verletzungen, wie in unserem Fall, von kleineren Arterien, so wird man an Ort und Stelle unterbinden, und zwar so, daß man nach *Bier* sowohl den proximalen wie auch den distalen Arterienstumpf im Abstand von 0,5—1 cm doppelt unterbindet. Das distale Ende ist mitzuunterbinden, da es auf dem Wege von Gefäßanastomosen zu Nachblutungen kommen kann. In unserem speziellen Fall bestehen Verbindungsäste zwischen der Arteria perforans prima und dem Ramus ascendens der Arteria circumflexa femoris fibularis und zwischen Aesten der Glutaea caudalis wie in dem Werk über „Praktische Anatomie" von *Lanz-Wachsmuth* nachzulesen ist.

Bemerkenswert an unserem Fall jedoch ist, daß er im ganzen die Symptome einer großen Gefäßverletzung zeigt, während aber ähnlich den beiden von Prof. *Jehn* beschriebenen Fällen nur die Verletzung eines kleinen Seitenastes der A. profunda femoris bestand.

Findet man aber die Verletzung eines großen Gefäßes, zum Beispiel die Verletzung der Arteria femoralis oder der Profunda femoris oder Politea, so wird von den meisten Gefäßchirurgen die Herstellung der ursprünglichen Strömungsverhältnisse angestrebt. Die seitliche Gefäßnaht wird man bei schlitzförmigen Gefäßöffnungen anwenden. *Haberer* zieht hierbei Nähte vor, parallel der Arterienachse. Die Gefahr der Thrombosierung durch Einengung des Gefäßlumens soll bei dieser Art zu nähen, geringer sein. Bei schlitzförmigen Gefäßöffnungen, welche auf Nahschüsse zurückzuführen sind, macht *Lexer* darauf aufmerksam, daß die Intima und die Media noch einige Zentimeter von der Verletzungstelle entfernt, quer eingerissen gefunden wurden. Er sagt: „Intima und Media kleben wie inselartige Schollen an der Adventitia". Die Gefäßwandschädigung kann nur in der Ueberdehnung der Gefäße durch die explosive Kraft ihren Grund haben.

Hierin kann auch die Ursache für die Entstehung von Dehnungsaneurysmen im Anschluß an Schußverletzungen gesucht werden. Denn das vollkommene Auseinanderreißen eines Gefäßstückes ist nur die weitere Steigerung der explosiven Wirkung. *Lexer* rät aus diesem Grund bei Nahschüssen eine Resektion vorzunehmen und die Gefäßstümpfe durch zirkulare Naht zu vereinigen. Defekte von 5 cm sollen nach seinen Angaben in Gelenkgebieten unschwer durch ringförmige Naht ausgeglichen werden. *Bier* lehrte, daß eine ringförmige Naht auch außerhalb von Gelenkgebieten möglich ist bei größeren Defekten, wenn man sich die Seitenäste genügend freipräpariert.

Um der Gefahr der Verengung des Gefäßlumens durch die ring-

förmige Naht und der dadurch bedingten Druckanschwellung und womöglicher Bildung eines Dehnungsaneurysmas zu entgehen, schlägt *Haberland* die ovaläre Naht vor. *Borst* und *Enderlen* konnten aber in ihren experimentellen Untersuchungen zeigen, daß Aneurysmabildung an den Nahtstellen zu den Seltenheiten zu rechnen sind.

Leider liegen aber bei den Fällen einer Verletzung genannter Gefäße die Dinge für eine Naht nicht immer günstig. Sei es, daß eine schwere Infektion besteht oder sei es, daß schon Zeichen einer schweren Zirkulationsstörung vorhanden sind. Auch der allgemeine Zustand des Kranken kann wegen Trombosegefahr gegen die Anwendung der Naht sein. Kurz, die verschiedensten Gründe können ins Gewicht fallen.

In diesen Fällen wird die Prüfung der Kollateralzeichen und ihr Ausfall dem Arzt einen Fingerzeig für die Folgen seines Handelns geben können. Bei der Operation steht das *Henle-Coen*'sche Zeichen und das von *Frisch* angegebene zur Verfügung. *Henle* verlangt ein pulsaterisches Bluten aus dem peripheren Arterienstumpf. Bei dem *v. Frisch*'schen Zeichen legt man eine Klemme an die Vene, um die Stärke der venösen Stauung prüfen zu können, die wieder einen Schluß auf den Druck zuläßt, der im Kollateralsystem herrscht. Aus dem Druck kann man dann auf die Blutzufuhr schließen.

Vor der Operation kann man durch Anwendung des Kollateralzeichens von *Moskowitz* einen Anhalt für die Entwicklung der Kollateralen bekommen.

Das Bein wird unterhalb vom Aneurysma anämisch gemacht. Nun drückt man die Femoralis gegen das Schambein bis die Pulsation im Aneurysma verschwunden ist. Löst man nun die Binde, so muß bei leistungsfähigen Kollateralen trotz der Komprimierung der Femoralis eine Hyperämie bis an die Zehenspitze als Reaktion auf die Anämie auftreten. Zweckmäßiger Weise wird man einen Gegenversuch am gesunden Bein machen. Doch soll man sich in seinem Handeln nicht zuviel von dem Ausfall der Kollateralzeichen beeinflussen lassen. Die Kollateralzeichen können ja höchstens nur einen Anhalt für die Zirkulationsverhältnisse vor der Unterbindung geben, wie *Haberer* bemerkt. Auch unterrichten sie nur über die Blutzufuhr in der Ruhe. Wer weiß also, ob diese Zufuhr auch den erhöhten Ansprüchen der Beanspruchung der Extremität gewachsen ist. Ist man gezwungen, an der unteren Extremität eines der großen Gefäße zu unterbinden, so verlangt *Wachsmuth* und andere die Mitunterbindung der Vene. Bei keiner Unterbindung der Vene saugt die Vene das Blut mit unverminderter Intensität und Sehnelligkeit ab. Ueber den Kollateralkreislauf besteht aber bestimmt nur eine

langsame und wohl auch verminderte Blutzufuhr. Es kann also auf diese Weise zu Ernährungsstörungen kommen, weil das Blut zu rasch abgesogen wird. Bei *Enderlen* findet sie eine kurze Statistik, die die Forderung der Venenunterbindung außerordentlich stützt. Bei der Unterbindung der Arteria (femoralis) allein trat in 20,4% der Fälle Gangrän auf. Bei der Unterbindung von Arterie und Vene nur in 9%.

Bei den arterio-venösen Aneurysmen möchte ich auf die Kompressionserscheinungen (Pulsverlangsamung und Blutdrucksteigerung) näher einzugehen, da hieraus die unbedingte Forderung der operativen Behandlung abzuleiten ist. Es ist bekannt, daß wenn man die Fistel komprimiert, eine Pulsverlangsamung und eine Blutdrucksteigerung eintritt. *Wachsmuth* und *Kleinschmidt* konnten am Tier mit künstlich angelegter Fistel den selben Zustand erseugen, wie er vom Menschen her bekannt ist und erklären dies folgendermaßen: Das Herz und das Gefäßsystem reagieren so lange sie können, in zweckmäßiger Weise auf die Anforderungen, die durch Veränderungen im peripheren Kreislauf gestellt werden. Sobald große Blutmengen aus dem arteriellen Kreislauf durch eine herznahe arterio-venöse Fistel nach dem rechten Herzen abströmen, sinkt der Blutdruck stark, wenn nicht das linke Herz seine Arbeitsleistung steigert. Diese Vermehrung der Herzarbeit kann in der Vergrößerung des Schlagvolumens und in Beschleunigung der Aktive bestehen. Die Pulsbeschleunigung kann man ohne weiteres zählen, die Vergrößerung des Schlagvolumens läßt sich zunächst nur daraus schließen, daß der Blutdruck trotz der Fistel verhältnismäßig hoch bleibt. Deutlich wird die Vergrößerung des Schlagvolumens in dem Augenblick, in dem die Fistel verschlossen wird. Dann steigt der Blutdruck auf übernormale Werte und erst im Verlauf einiger Sekunden passen sich Herz und Gefäßsystem den neuen Bedingungen (die eigentlich die normalen sind) an. Eine Folge derselben Anpassung ist das Sinken der Pulszahl, die sich normalen Werten nähert. Bei den Tierversuchen wurde beobachtet, daß eine Blutstromänderung auf Kompression der arteriovenösen Fistel stets vorhanden ist, einerlei, ob der Versuch ohne oder mit Narkose oder nach örtlicher Umspritzung der Fistel mit Novokain stattfand. Es handelt sich hier also um eine mechanische Wirkung der Blutdrucksteigerung auf das Herz selbst, da die Blutdrucksteigerung auch bei Unterbrechung der Reflexbahnen eintritt.

Eine Aenderung der Pulsfrequenz fanden *Wachsmuth* und *Kleinschmidt* nur, wenn keine Narkose bestand. Sie nahmen daher an, daß die ohne Narkose eintretende Pulsverlangsamung neurogenen Ursprunges ist. Einen primär neurogenen Ursprung, d.h. eine an der Kompressionsstelle ausgelöste zentripetale Erregung konnten sie durch

Umspritzen der Fistel mit Novokain und durch Lumbalanästhesie ausschließen, so daß nur ein sekundär neurogener Ursprung durch Vermittlung der Druckschwankungen, etwa durch den Nervus depressor übrig bleibt.

Es ist also eine bestehende arterio-venöse Fistel mit ihren veränderten Strömungsverhältnissen immer eine Gefahr für das Herz. Folgen dieser dauernden Ueberbelastung brauchen erst nach Jahren aufzutreten, wie es erst in einem von *Wachsmuth* und *Kleinschmidt* beschriebenen Fall nach zehn Jahren zu Herzbeschwerden kam. Aber auch eine bestehende Fistel kann durch irgend einen Anlaß, wie Ueberanstrengung, zu einer pulsierenden großen Geschwulst werden. *Bier* beschreibt einen derartigen Fall.

Die Operation der arterio-venösen Fisteln weicht nicht sehr von der, der rein arteriellen Aneurysmen ab. Im Prinzip muß der Eingriff auf eine Trennung von Vene und Arterie hinzielen. Nach *Oehlecker* kann man unter Zuhilfenahme der Plastik aus der Venenwand die Arterienverletzung ausreichend verschließen.

Macht man die Aneurysmaoperation ohne Blutleere, so muß man sich dem Gefäßlauf folgend an die Verletzungsstelle heranpräparieren. Die Operation ist nicht nur schwieriger, sondern auch zeitraubender.

Eine Unterbindung des Gefäßes am Ort der Wahl soll nur aus ganz besonderer Indikation in Frage kommen. *Küttner* gibt folgende beherzigenswerte Vorschriften: „Was soll man aber tun, wenn es sich zum Beispiel um ein schwer infiziertes Hämatom der Poplitea handelt? Indiziert ist wegen der Schwere der Infektion die Ligatur, gerade wegen der Infektion aber ist diese fast mit Sicherheit von Gangrän gefolgt. Soll man die Naht und die lebensgefährliche Nachblutung riskieren, oder gibt es noch einen anderen Ausweg? Hier tritt nun ein Verfahren in sein Recht, das sonst als grundsätzlich falsch angesehen werden muß, die Unterbindung am Orte der Wahl. Im allgemeinen ist diese Ligatur fehlerhaft, denn sind nicht genügende Kollateralen vorhanden, so besteht die Gefahr der Gangrän, sind sie aber ausreichend entwickelt, so gibt es Rezidive oder bei offener Wunde Nachblutungen. In dem angeführten schwierigen Fall aber bleibt die Unterbindung am Ort der Wahl, also an der so wenig gangrängefährlichen Femoralis in der Mitte des Oberschenkels, doch die richtige Methode, zumal die im Infektionsgebiet auftretenden Thrombosen die Rezidivgefahr herabsetzen. Auch bei sehr großen Hämatomen, die eine derartige Anämie im Gefolge haben, daß man dem elenden Patienten den weit größeren Eingriff einer Ausräumung der Koagula und Versorgung des blutenden Gefäßes nicht zumuten kann, kommt ausnahmsweise die Unterbindung am Ort der Wahl in Frage.“

Eine große Rolle hat auch diese Frage bei den oft schwer zugänglichen Aneurysmen der Arteria glutaea suprior gespielt. Fast allgemein wird jetzt empfohlen, das Gefäß zentral durch Unterbindung (transperitoneal oder extra peritoneal) der Hypogastrica (iliaca interna) zu fassen, dann aber den Versuch zu machen, die peripheren Verletzungsstellen direkt freizulegen und die Arterie hier zu unterbinden.

Ist nun die Gefäßverletzung versorgt, so müssen die in den Aneurysmasack einmündenden Gefäßäste unterbunden werden und zwar vom Inneren des Sackes aus.

Bier hält bei traumatischen Aneurysmen die Sackexstirpation für völlig verfehlt, weil sie unnötig viel der wichtigen Kollateraläste opfert. Bei verkalkter Sackwand muß man natürlich exstirpieren. War man aber zu einer Unterbindung gezwungen, so fällt die Zerstörung eines jeden Kollateralastes ins Gewicht.

Knochenneubildungen innerhalb des Aneurysmasackes, wie sie in

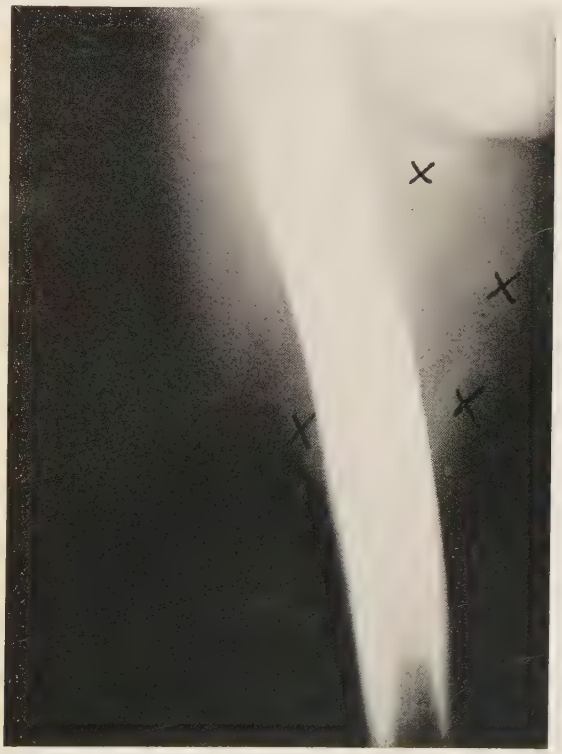

Verkleinerte Wiedergabe der Röntgen-Aufnahme.

Die Stellen der metaplastischen Knochenneubildung sind mit einem Kreuz (×) versehen.

unserem Fall festgestellt wurden, und wie auch aus der Aufnahme zu ersehen ist, sind schon öfter beobachtet worden. Nach *Bier's* Ansicht soll es sich um eine Metaplasie handeln. Hierbei ist es eigenartig, daß gerade die Aneurysmen der Oberschenkelgefäße zu dieser Metaplasie neigen.

Mit Vorsicht ist die Prognose bei Aneurysmaoperationen an großen Gefäßen zu stellen. *Haberland* verlangt wegen der Gefahr einer Spätgangrän eine Beobachtungszeit von mindestens sechs Wochen.

Enderlen berichtet, daß in 14% der Fälle nach Operationen (wegen Aneurysma) Gangrän auftritt. 11,3% entfallen auf Ligaturfälle und 3,7% auf die Gefäßnaht.

Ich habe in dem Ausgeführten versucht einen kleinen Beitrag zur Therapie und Diagnostik der Aneurysmen nach Schußverletzungen der unteren Extremität zu geben. Das Wichtigste bei der Diagnose ist, daß man an ein Aneurysma denkt, sobald der Schußkanal den Verlauf eines Gefäßes kreuzt. Ein plötzliches Großwerden eines Blutergusses soll immer an eine „Gefäßverletzung" denken lassen.

Zur Heilung, das heißt zur Beseitigung eines Aneurysmas ist der einzige Weg in der Operation zu sehen. Ob Naht oder Unterbindung ist ganz von Art und Besonderheit des Falles abhängig.

Herrn Prof. *Wachsmuth* möchte ich aber auch an dieser Stelle gehorsamst danken für die Anregung zu dieser Arbeit, sowie für die Unterstützung bei ihrer Ausarbeitung.

Literatur.

Bier: Ueber Kriegsaneurysmen. Deutsche Medizinische Wochenschrift. 41. Jahrgg. S. 121.

— Klinische Erscheinungen, Erkennung, Behandlung der Gefäßverletzungen. Handbuch der ärztlichen Erfahrungen im Weltkriege. Bd. II, S. 437.

— Die Kriegsaneurysmen. Handbuch der ärztlichen Erfahrungen im Weltkriege. Bd. II, S. 448.

Bonin: Aneurysmen durch Schußverletzung und ihre Behandlung. Brun's Beiträge. Bd. 97, H. 2.

Borchard: Innere Verblutung. Brun's Beiträge. Bd. 97, 1915.

Borst und *Enderlen:* Ueber Transplantation von Gefäßen und ganzen Organen. Deutsche Zeitschrift für Chirurgie. Bd. 99, S. 54.

Dietrich: Pathologische Anatomie. S. 32.

Drevermann: Verletzung der Gefäße. Handbuch der praktischen Chirurgie. Garrè-Küttner-Lexer.

Enderlen: Erfahrungen eines beratenden Chirurgen. Brun's Beiträge. Bd. 98.

Franz: Becken- und Oberschenkelschüsse. Handbuch der ärztlichen Erfahrungen. S. 216, Bd. II, Chirurgie.

— Müssen arterio-venöse Fisteln operiert werden? Zentralblatt für Chirurgie. Nr. 50, 1917.

Garrè-Küttner-Lexer: Handbuch der praktischen Chirurgie. S. 201.

Grauert: Ursache, Anatomie und Histologie der Gefäßverletzung. Handbuch der ärztlichen Erfahrungen im Weltkrieg. Bd. II, Chirurgie, S. 427.

Haberland: Zur Epikrise der Schußaneurysmen Deutsche Medizinische Wochenschrift. Nr. 6, 1916.

Haberer: Gefäßchirurgie. Wiener klinische Wochenschrift. XXX. Jahrgg., Nr. 10.

— Weitere Erfahrungen über Kriegsaneurysmen mit besonderer Berücksichtigung der Gefäßnaht. Wiener klinische Wochenschrift 1915, Nr. 17/18.

— Bericht über 13 Aneurysmen aus dem gegenwärtigen Krieg. Wiener klinische Wochenschrift. 1914, Nr. 46.

— Schußverletzung mit Gefäßschwirren ohne Aneurysmabildung. Medizinische Klinik. 1916, Nr. 17.

Hahn: Die Kriegsverletzungen der Blutgefäße. Brun's Beiträge. Bd. CXXIV (124), H. 2.

Heinemann-Grüder: Blutung, Blutstillung, Blutersatz. Handbuch der ärztlichen Erfahrungen im Weltkrieg. Bd. I, Chirurgie, S. 66.

Israel, A.: Ueber die Entstehung des Gefäßgeräusches im arterio-venösen Aneurysma nebst Bemerkungen über Erzeugung eines Venengeräusches durch intravenöse Infusion. Deutsche Zeitschrift für Chirurgie. Bd. 149.

Jehn: Ein Beitrag zur Kasuistik der Gefäßverletzungen. Münchner Wochenschrift 1918, S. 962.

Kappis: Ueber Schußverletzungen der großen Gefäße. Deutsche Medizinische Wochenschrift. 1914, Nr. 52.

Kaufmann: Lehrbuch der speziellen pathologischen Anatomie.

Kleinschmidt-Wachsmuth: Experimentelle Untersuchungen an Herz und Kreislauf bei arterio-venöser Fistel. Deutsche Zeischrift für Chirurgie. Bd. 201, H. 3/4.

Küttner: Meine Erfahrungen in der Kriegschirurgie der großen Blutgefäßstämme. Berliner klinische Wochenschrift. 1916, Nr. 5 und 6.

Lanz-Wachsmuth: Praktische Anatomie. Bd. I/4, Bein und Statik.

Lexer: Die Operation der Gefäßverletzungen und der traumatischen Aneurysmen, zugleich Beitrag zur Freilegung der Subclaviaaneurysmen. Deutsche Zeitschrift für Chirurgie. 1916, Bd. 135.

Martens: Die Schußverletzungen des Unterschenkels und Fußes. Handbuch der ärztlichen Erfahrungen im Weltkrieg. Bd. II, Chirurgie, S. 297.

Nießen: Die Kriegsverletzungen der unteren Extremität. Lehrbuch der Kriegschirurgie von Borchard-Schmieden.

Nothnagel: Kollateralkreislaufuntersuchungen. Handbuch der speziellen pathologischen Anatomie und Histologie.

Rauber-Kopsch: Lehrbuch und Atlas der Anatomie des Menschen. Bd. 3.

Rehn: Zur Gefäßchirurgie im Feld, speziell bei Schußverletzungen der Hals- und Schlüsselbeingefäße. Brun's Beiträge zur klinischen Chirurgie. Bd. CXII, H. 4.

— Gefäßchirurgie im Feld. Brun's Beiträge. 1917. Bd. 106, H. 3.

Rost: Ueber Blutung und Aneurysmen bei Schußverletzungen. Medizinische Klinik. 1917. Nr. 19.

— Periphere Gefäße und Thrombose. Handbuch der gesamten Unfallheilkunde von König-Magnus..

Stich: Gefäßverletzung und deren Folgezustände. Lehrbuch der Kriegschirurgie von Borchard-Schmieden.

Tietze: Neue deutsche Chirurgie. Bd. 32.

Zahradnicky: Die Behandlung der unechten Aneurysmen Wiener klinische Wochenschrift. 1915. Nr. 39, S. 599.

Lebenslauf.

Bin am 23. 8. 15 als Sohn des Dipl. Ing. Alexander Hullard in Kleinblittersdorf geboren. August 1916 fiel mein Vater als Fliegeroffizier. Nach sechs Jahren starb meine Mutter. Als Vollwaise wurde ich von der Schwester meines Vaters adoptiert. Meine Tante ist mit Herrn Oberstabsarzt a. D. Dr. Pulstinger verheiratet. Ich bekam den Doppelnamen Hullard-Pulstinger. Vom 6. bis 10. Lebensjahr besuchte ich die Volksschule zu Hanweiler/Saar und dann die Oberrealschule zu Saarbrücken. Ostern 1935 erhielt ich das Zeugnis der Reife. Da ich Sanitätsoffizier werden wollte, trat ich im April als Fahnenjunker in die Wehrmacht ein. Medizin studierte ich in Würzburg, Berlin, München, Berlin. Ende Sommersemester 1937 machte ich mein Physikum in Berlin. Anschließend studierte ich drei Semester an der Universität München, 1 Semester Berlin. Mit Wirkung vom 15. Sept. 1939 erhielt ich die Bestallung als Arzt. Seit 20. 9. bin ich in einem Feldlazarett als Assistent tätig.